# Une grande simulatrice toujours en augmentation

Isabelle Alcaraz
Thomas Huleux
Service universitaire des maladies infectieuses et du voyageur du CH DRON de Tourcoing

*15 mai 2014*

Ire

IIre

Cliché, N. Dupin, Tarnier

IIIre

The Great Imitator

Figure S1 - Évolution des nombres de cas de syphilis récente et de sites participants selon le sexe, réseau RésIST, France, 2000-2012

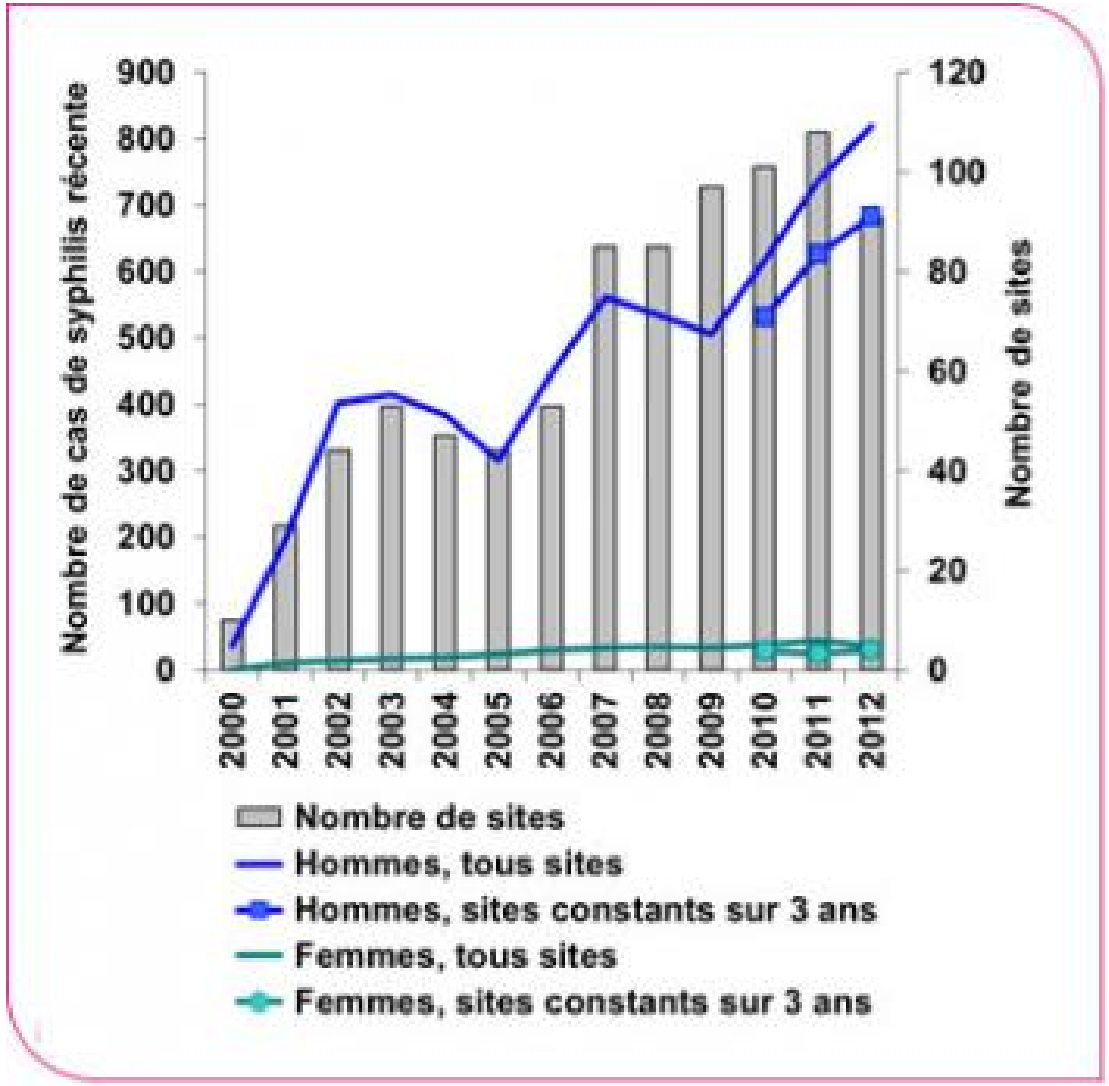

CH Tourcoing

Service de Maladies Infectieuses

CIDDIST CDAG Dermatologie

2013

96 cas de syphilis précoce

Association à séropositivité VIH: 64 %

Figure S5 - Évolution du nombre de cas de syphilis récente selon l'orientation sexuelle, réseau RésIST, France, 2000-2012

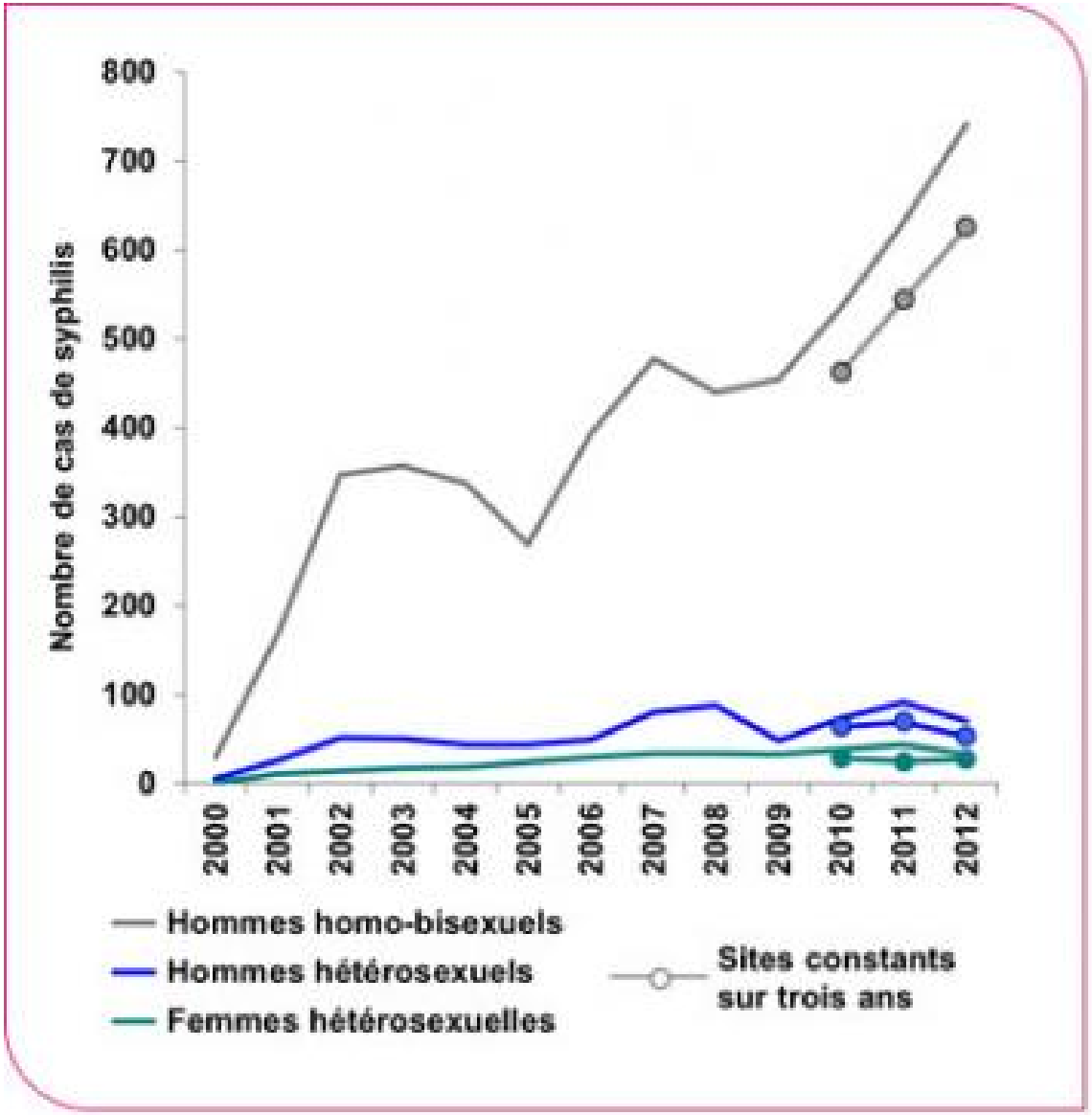

Figure S6 - Fréquence des co-infections VIH et syphilis récente, réseau RésIST, France, 2000-2012

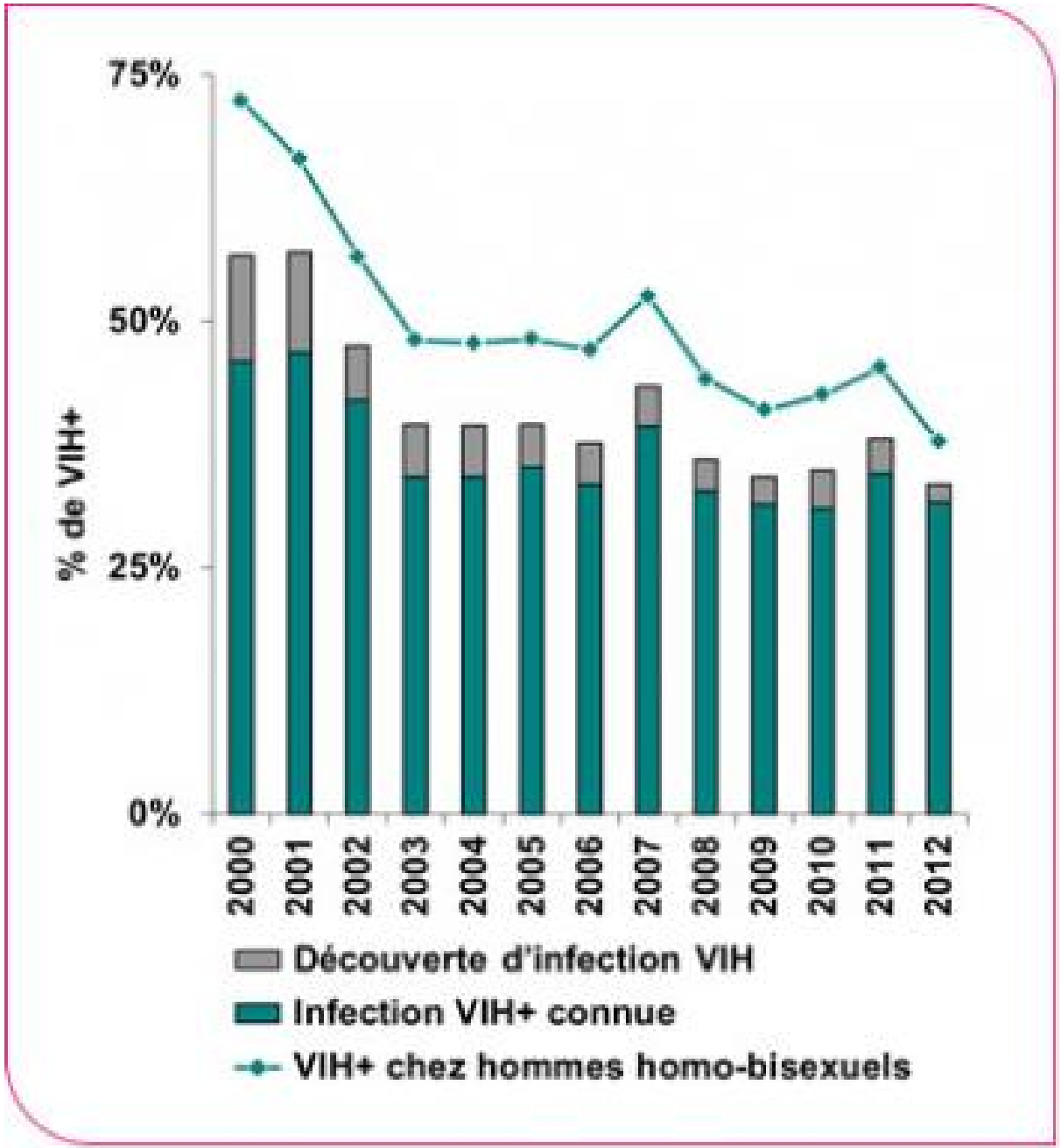

## Évolution des lieux de consultation des patients avec syphilis récente, réseau RésIST, France, 2000-2012

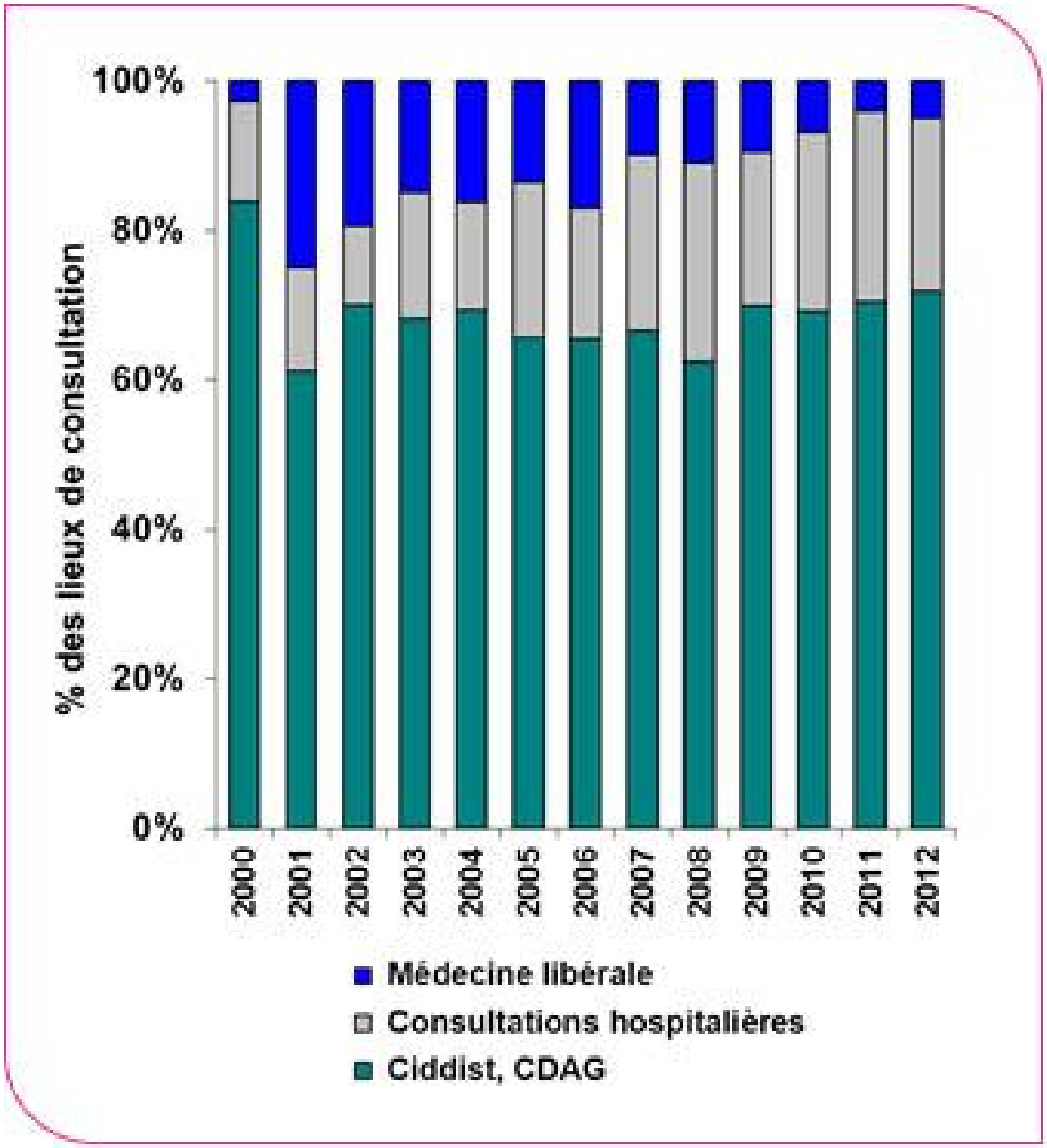

Tableau S2 - Évolution des comportements sexuels (a) au cours des 12 derniers mois chez les patients ayant une syphilis, réseau RésIST, France, 2000-2012

| | 2000-2009 | 2010 | 2011 | 2012 |
|---|---|---|---|---|
| **Utilisation systématique du préservatif** (%) | | | | |
| Pénétration anale (hommes homo-bisexuels) | 48 | 37 | 36 | 38 |
| Pénétration vaginale (hommes bisexuels) | 46 | 36 | 38 | 46 |
| Pénétration vaginale (hommes hétérosexuels) | 16 | 22 | 23 | 11 |
| Pénétration vaginale (femmes hétérosexuelles) | 9 | 4 | 3 | 8 |
| **Utilisation régulière (b) du préservatif** (%) | | | | |
| Fellation | 8 | 7 | 7 | 6 |

Photo Clinique dermatologique chru lille
Jeune homme de 20 ans
Ulcérations depuis 8 jours

# A quoi pensez-vous?

*Photos: Clinique Dermatologique CHRU Lille*

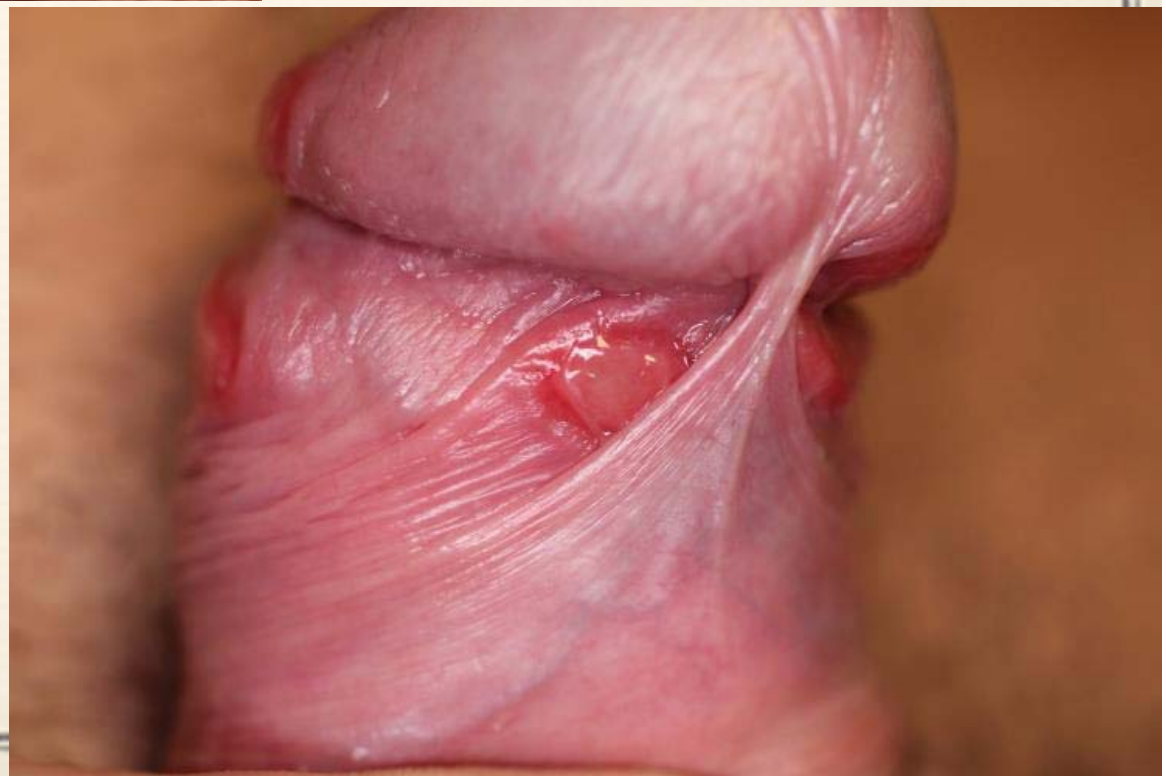

- Extencilline 2,4 M UI IM

8 jours après:

TPHA: 1/320

VDRL: 1/4

# M. H 25 ans, des ulcérations

- Persistantes
- Douloureuses
- Fond sale

**Sérodiagnostic de la syphilis**

| | |
|---|---|
| Réagines :<br>*Technique: Agglutination VDRLCHECK CHARBON ALL DIAG* | Dépistage négatif |
| Anticorps antitréponèmes spécifiques :<br>*Technique: Hémagglutination TPHACHECK ALL DIAG* | Dépistage négatif |

**Sérologie virale**

**Sérodiagnostic des infections à virus de l'immunodéficience humaine (VIH**

| | |
|---|---|
| Anticorps anti-VIH 1 et 2 et Ag p24 du VIH1 | Dépistage négatif |

**Recherche du virus Herpès simplex sur lignées cellulaires**

| | |
|---|---|
| **Nature du prélèvement** | Ulcération génitale |
| *(Sur lignées MRC5 - VERO)* | |
| **Résultat de la culture** | Négatif |

# Discrète roséole à l’examen

Et si c’était quand même?...

Deux semaines après une injection d'Extencilline IM

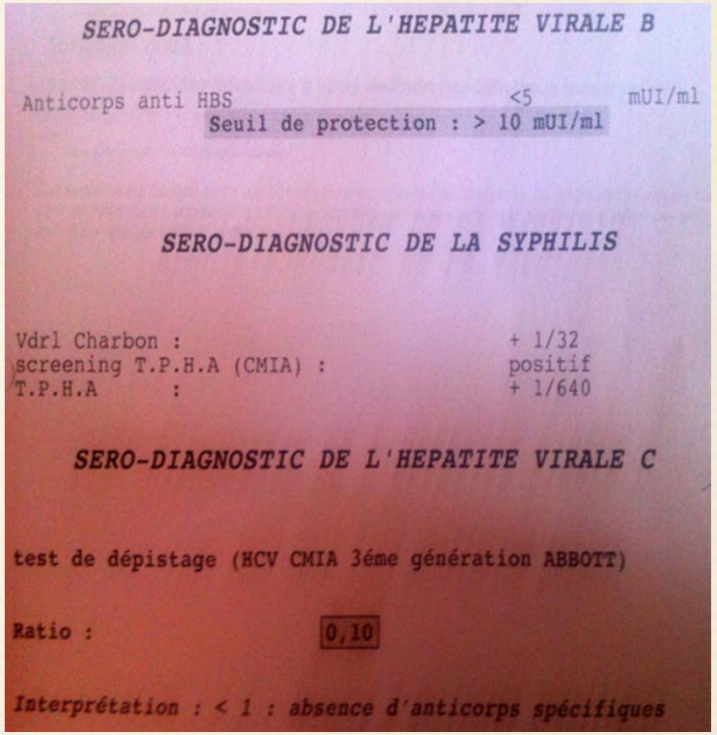

SERO-DIAGNOSTIC DE L'HEPATITE VIRALE B

Anticorps anti HBS <5 mUI/ml
Seuil de protection : > 10 mUI/ml

SERO-DIAGNOSTIC DE LA SYPHILIS

Vdrl Charbon : + 1/32
screening T.P.H.A (CMIA) : positif
T.P.H.A : + 1/640

SERO-DIAGNOSTIC DE L'HEPATITE VIRALE C

test de dépistage (HCV CMIA 3éme génération ABBOTT)

Ratio : 0,10

Interprétation : < 1 : absence d'anticorps spécifiques

# Le chancre n’est pas toujours typique!

# Devant toute ulcération génitale

Traiter comme une syphilis

Même avec une sérologie négative

# Monsieur Y. présente

- Une nouvelle bronchite
- Un nouvel herpès…
- > ZELITREX 5 jours

# 6 semaines après …

# Mais que fait-on?

- PENICILLINE Retard
- VDRL / TPHA

- Rapports à risque +++ depuis décembre
- Sueurs nocturnes
- Ulcération  depuis 3 semaines

- TPHA= nég
- VDRL = nég

Heure de saisie : /
Date de prélèvement : 06/03/13
Heure de prélèvement : 8h34
Réceptionné le : 07/03/13 à 13h08

**➔Informations relatives à l'échantillon : Ecouvillon lèvres**

**RECHERCHE D'ADN BACTERIEN PAR AMPLIFICATION GENIQUE *in vitro***

**nPCR *tpp47*** positif

Technique : nested PCR (nPCR) sur Gen Amp PCR system 9700, Perkin Elmer.
Cible : gène de la lipoprotéine de surface de 47 kDa (*tpp47*) de *Treponema pallidum*
Contrôle positif : ADN extrait d'un homogénéisat de testicule de lapin infecté par *T. pallidum pallidum* souche Nichols.

**Méthode expérimentale, les résultats seront transmis à titre indicatif et doivent être interprétés en sachant que :**

- **la nPCR ne permet pas de différentier une tréponématose vénérienne (*T. pallidum pallidum*) d'une tréponématose non vénérienne comme le Pian (*T. pallidum pertenue*), le Bejel (*T. pallidum endemicum*) et la Pinta (*T. pallidum carateum*).**
- **La présence d'ADN détecté en nPCR ne témoigne pas de la viabilité de la bactérie.**
- **La présence ou l'absence d'ADN de *T. pallidum* est à interpréter en fonction du type de prélèvement, des résultats sérologiques et du contexte clinique.**

**Validé par le Dr. Nadjet BENHADDOU**

# M.F. fume trop....

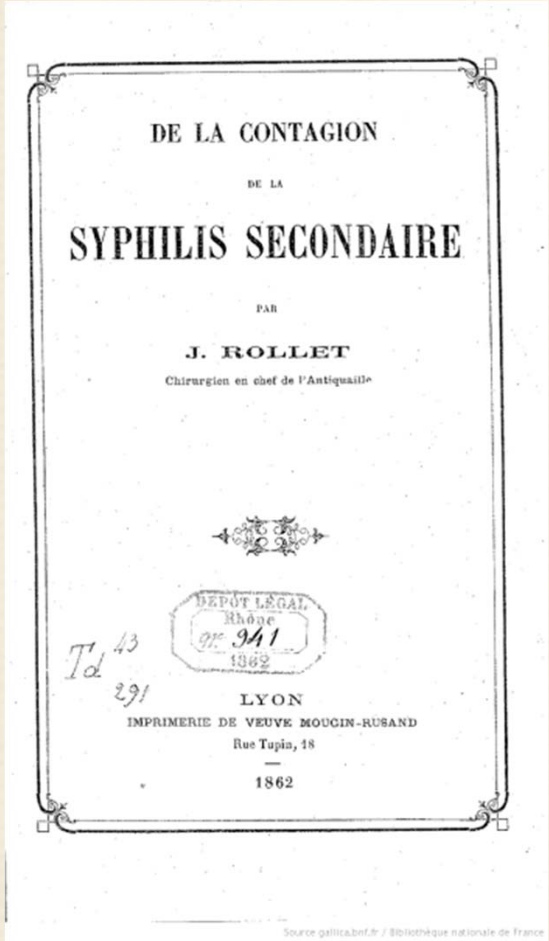

DE LA CONTAGION

DE LA

SYPHILIS SECONDAIRE

PAR

J. ROLLET

Chirurgien en chef de l'Antiquaille

DÉPÔT LÉGAL
Rhône
N° 941
1862

Td 43
291

LYON

IMPRIMERIE DE VEUVE MOUGIN-RUSAND

Rue Tupin, 18

1862

Source gallica.bnf.fr / Bibliothèque nationale de France

Une syphilis peut aussi donner des manifestations buccales

# Perlèche unilatérale et plaques fauchées

# Syphilides secondaires

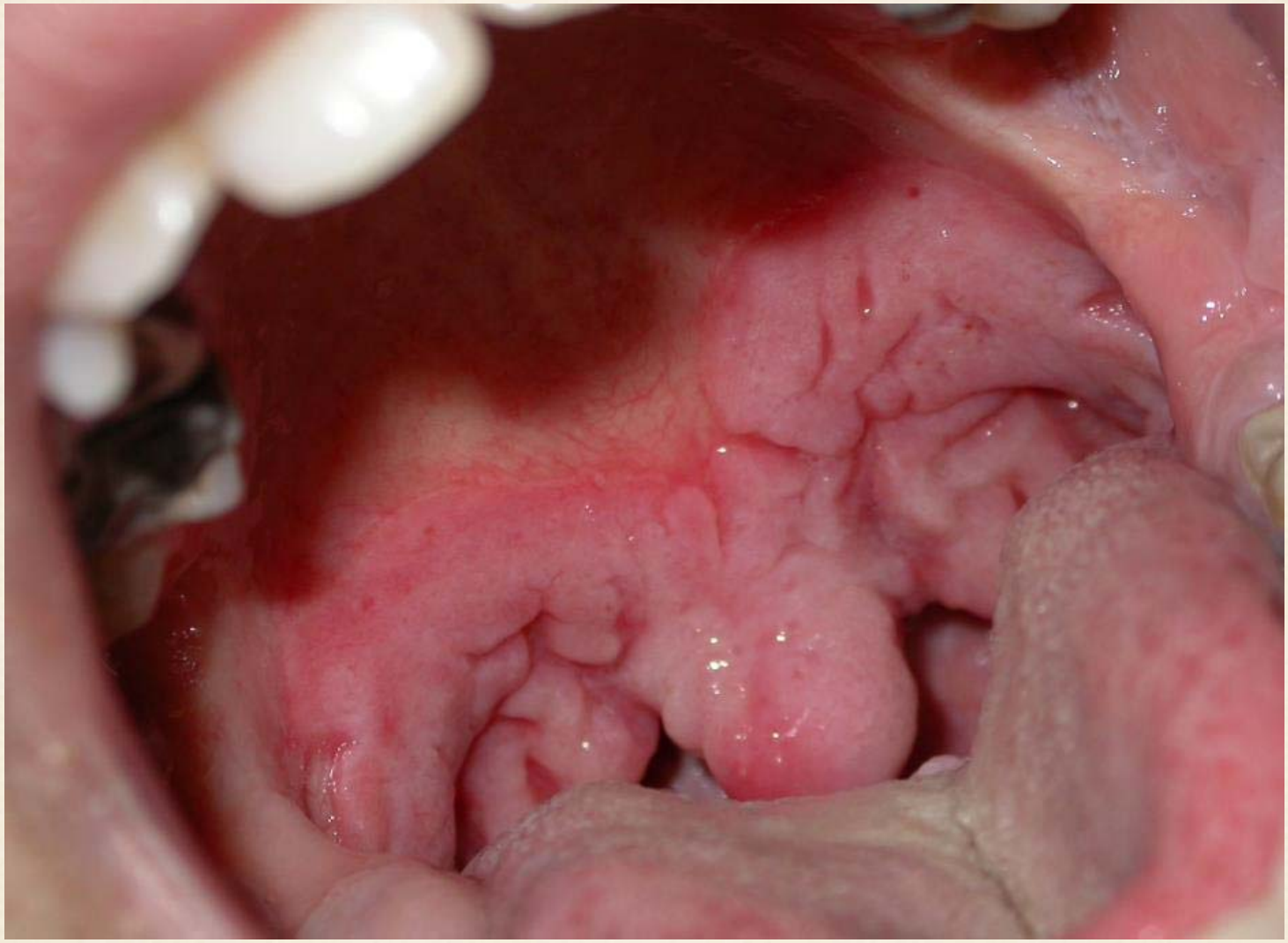

# Trois séances d'azote ...ces condylomes ne partent pas.

# Et si c’était quand même?...

# Condyloma lata
# Syphilis secondaire

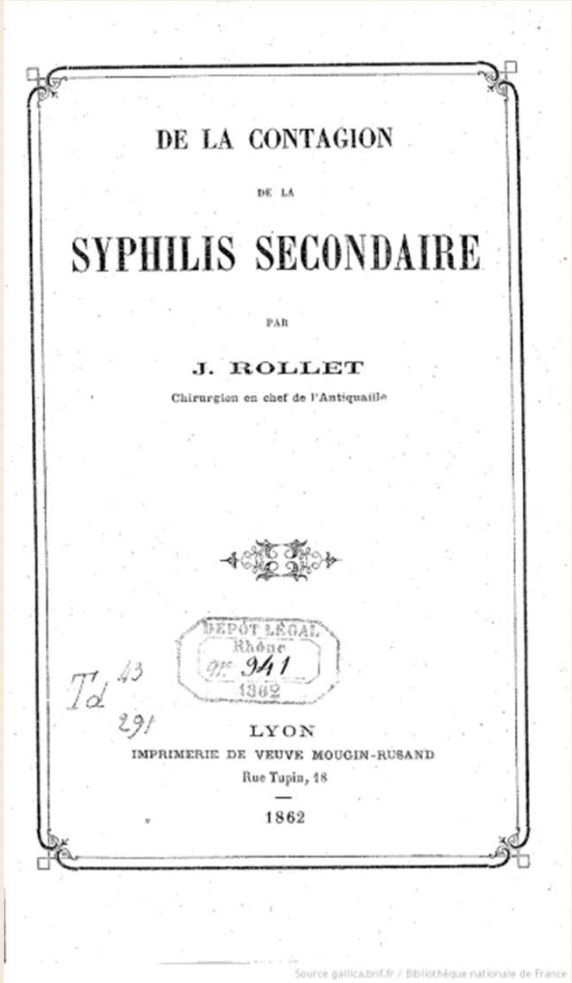

DE LA CONTAGION

DE LA

SYPHILIS SECONDAIRE

PAR

J. ROLLET

Chirurgien en chef de l'Antiquaille

DÉPÔT LÉGAL
Rhône
N° 941
1862

Td 43
291

LYON

IMPRIMERIE DE VEUVE MOUGIN-RUSAND

Rue Tupin, 18

1862

Source gallica.bnf.fr / Bibliothèque nationale de France

# Herpés anogénital ?...

# Et si c’était quand même?...

Une syphilis peut aussi donner des manifestations de la région anale

# C’est le printemps à Lille

- Homme
- 30 ans
- Le we dernier:
- Mal de tête et petit syndrome grippal
- Automédication par ADVIL

- Des démangeaisons? Oui... Un peu...

Lésions palmo-plantaires

# Et si c’était quand même?...

# Lésions palmo-plantaires

= Syphilis

# C’est l’histoire de Monsieur V.

- 50 ans
- Cadre supérieur
- Séparé depuis peu de son ami
- Intoxication tabagique chronique
- Prise de poppers de façon «festive»

# Qui présente ...

- Une ulcération génitale

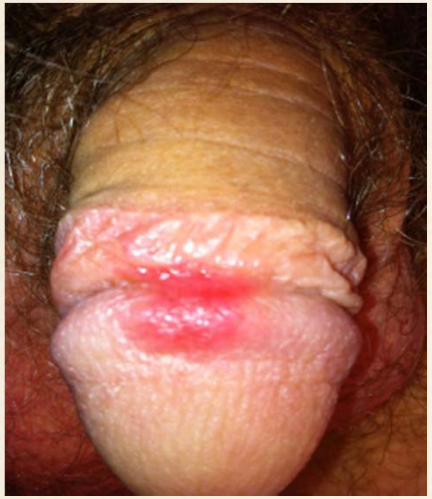

- Une éruption roséoliforme

- Syphilis secondaire

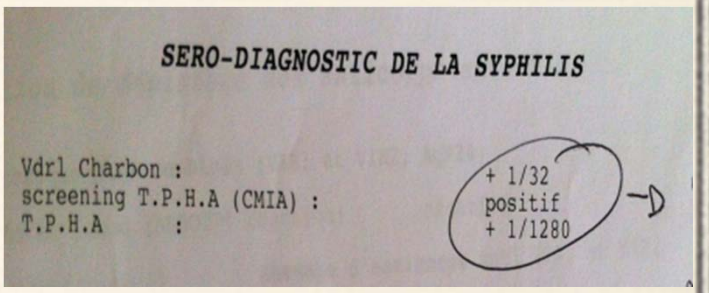


- Avec atteinte palmo-plantaire érythémato-squameuse

# Mais il présente aussi et surtout…

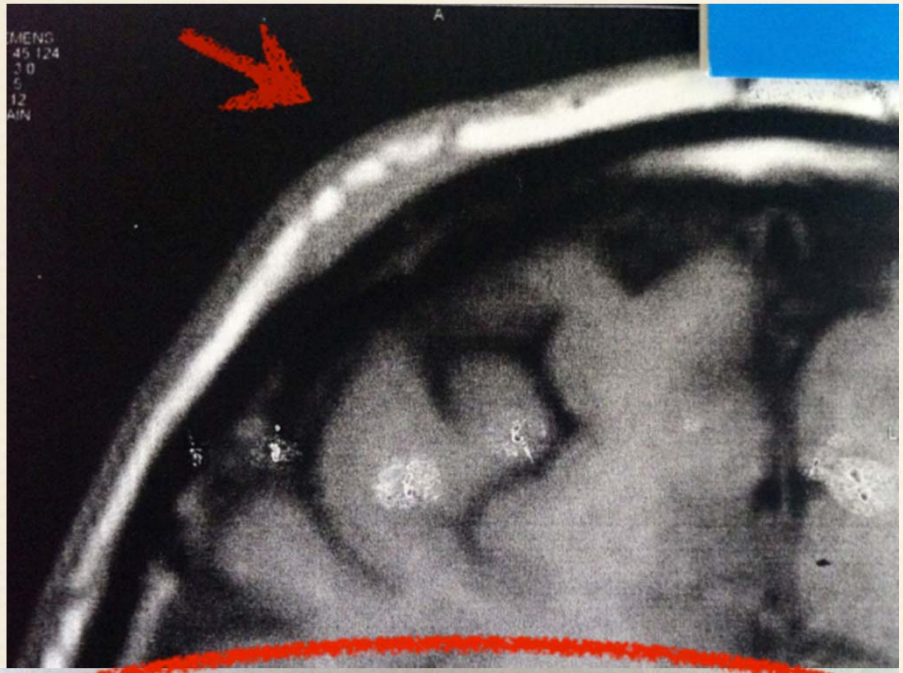

**CONCLUSION :**

Lésion semble-t'il à point de départ sous-cutanée frontale droite présentant une agressivité franche responsable d'une lyse de la table externe de la voûte du crâne, d'une diffusion diploïque, d'une atteinte pour le moins de la table interne si ce n'est de la méninge sans anomalie du parenchyme cérébral sous-jacent.

Une biopsie semble pour le moins nécessaire afin d'adapter le traitement en fonction de l'histo-pathologie, après , peut-être, exérèse cutanée ou osseuse .

Une tuméfaction frontale douloureuse

# Et si c’était quand même?...

# Et un mois plus tard...

**CONCLUSION :**
**Régression des signes IRM de l'atteinte osseuse frontale droite comparativement à l'examen réalisé le 8 janvier 2013.**

La syphilis peut aussi donner des localisations osseuses

# C’est l’histoire de Monsieur H.

- 36 ans
- Suivi pour un VIH +
- AEG avec perte de 5 kg
- Fièvre persistante et polyadénopathies
- VS élevée et CRP à 68 mg/l
- ASAT à 90 UI/l et ALAT à 120 UI/l
- Hépato-splénomégalie à l’échographie

# Je pense que…

- VIH +
- AEG
- ADP
- Fièvre & Sd inflammatoire persistant

WESTERN
LEGENDE
EDITION SPECIALE
Henry FONDA
Anne BAXTER Michael PARKS
DANS
L'HOMME EN FUITE
(Stranger on the Run)
un film de Don SIEGEL

# Et finalement, 2 mois plus tard...




- Docteur....
- Tout va mieux!!!!
- Plus de Fièvre
- Plus de ganglions
- Vous m’avez tellement stressé d’ailleurs....

# J’en ai fait une pelade....

# Et si c’était quand même?...

# VDRL 1/64 et TPHA 1/1280

Atteinte osseuse
Atteinte rénale, hépatique
Fièvre, AEG
Polyadénopathie
...

- LA SYPHILIS SECONDAIRE EST UNE SEPTICEMIE!

# M. O. Consulte en ophtalmologie pour baisse de l'acuité visuelle....

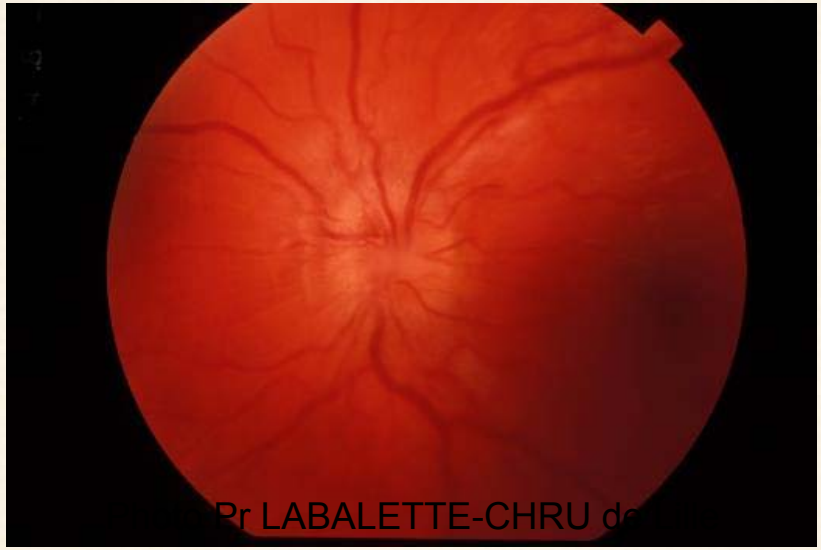

# C’est une syphilis neurologique...

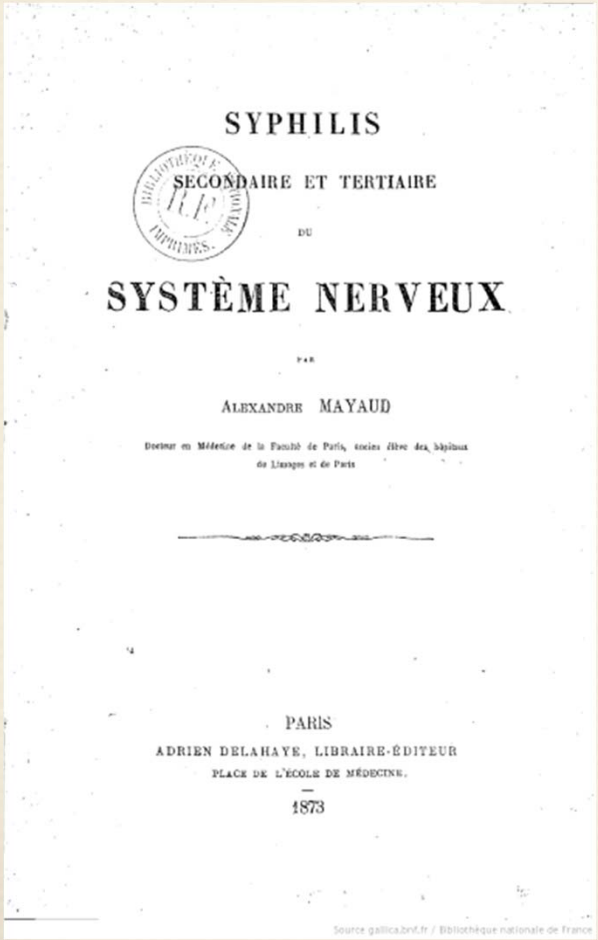

SYPHILIS

SECONDAIRE ET TERTIAIRE

DU

SYSTÈME NERVEUX

PAR

ALEXANDRE MAYAUD

Docteur en Médecine de la Faculté de Paris, ancien élève des hôpitaux de Limoges et de Paris

PARIS

ADRIEN DELAHAYE, LIBRAIRE-ÉDITEUR

PLACE DE L'ÉCOLE DE MÉDECINE.

1873

Source gallica.bnf.fr / Bibliothèque nationale de France

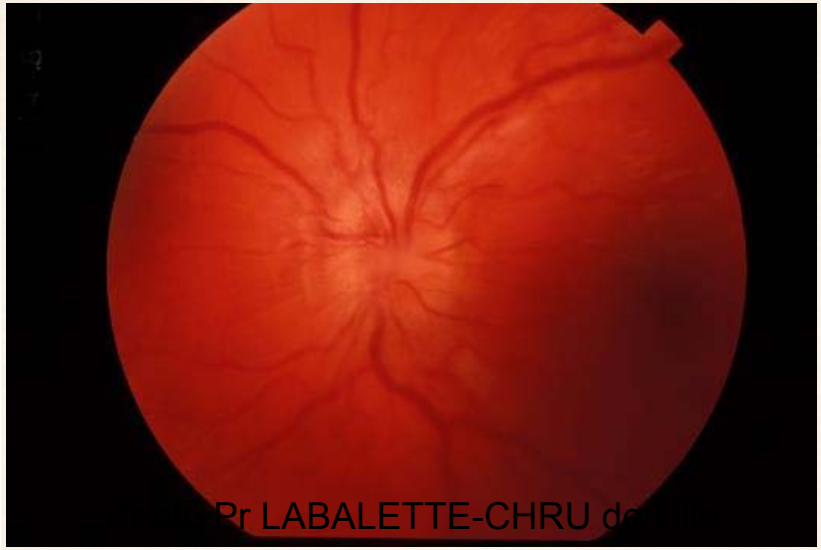

Photo Pr LABALETTE-CHRU de

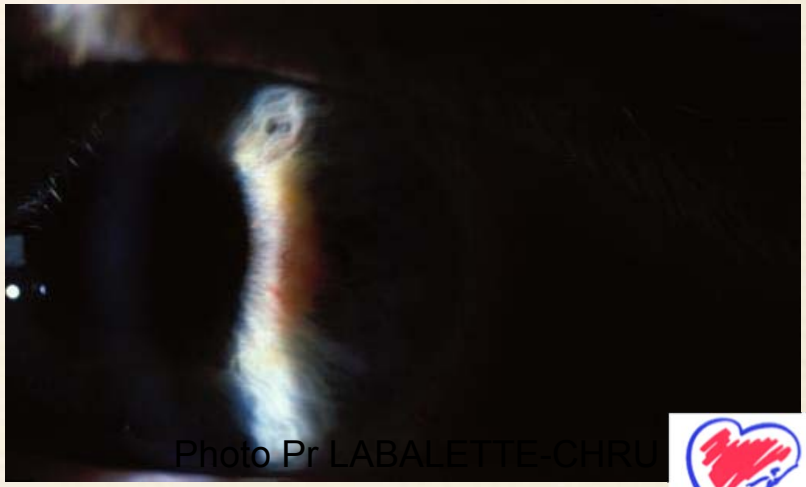

Photo Pr LABALETTE-CHRU

« J’ai été soigné pour une otite il y a 10 jours… »

# Comment ?

- Oreille bouchée
- Otite
- Vertiges « meyniérisme »

> oto neurosyphilis ?

La syphilis peut donner des **manifestations neurologiques précoces**

# Pensez-y!

Figure S4 - Évolution des ventes d'Extencilline® 2,4 M UI selon la région, France métropolitaine, 2001-2012

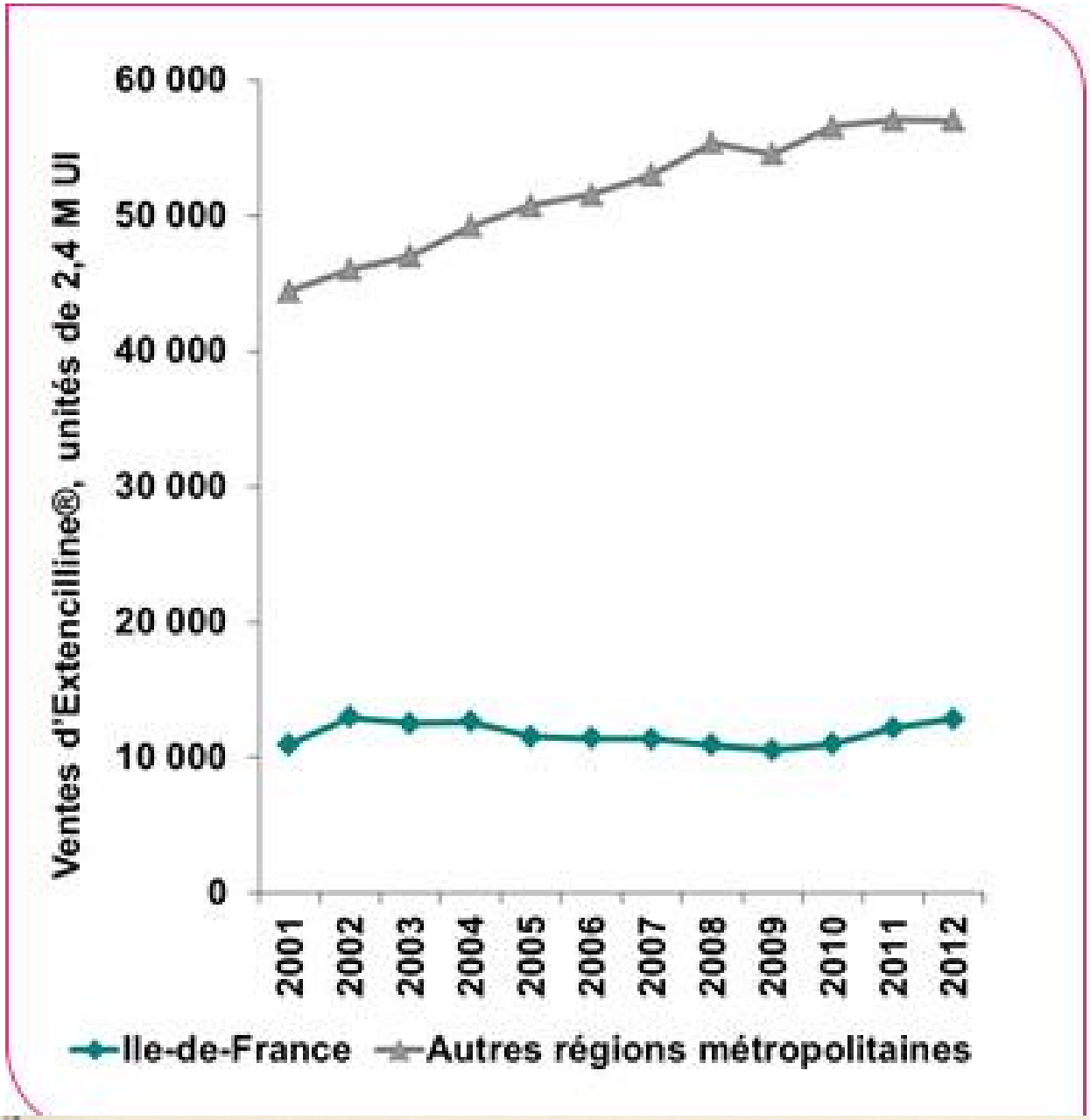

# SYGMACILLINA 1,2 MUI X 2 Intra-Musculaire

## Conservation à 4-8 °C à l'abri de la lumière

| | | |
|---|---|---|
| Sortir la seringue du réfrigérateur au moins 2 heures avant utilisation.<br> 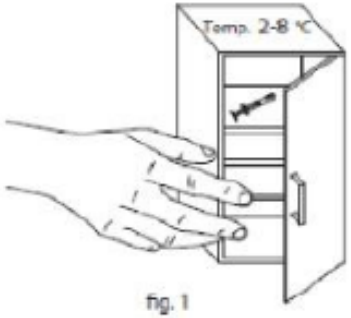 <br><br>fig. 1 | Amener la seringue à la température corporelle en la faisant tourner entre les mains pendant plus de 3 minutes.<br> 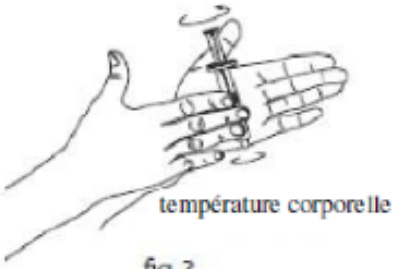 <br><br>fig. 2 | Agiter vigoureusement pendant plus de 3 minutes.<br> <br>fig. 3 |
| La seringue ne doit pas contenir d'air ; avant l'injection, appuyer sur le piston jusqu'à ce que le produit apparaisse à l'extrémité de l'aiguille.<br> 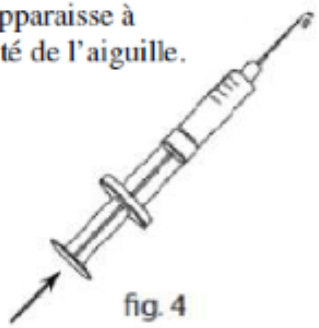 <br>fig. 4 | Insérer l'aiguille dans la partie supérieure du muscle fessier et aspirer légèrement pour vérifier que l'aiguille n'a pas été insérée accidentellement dans une veine ou une artère.<br> 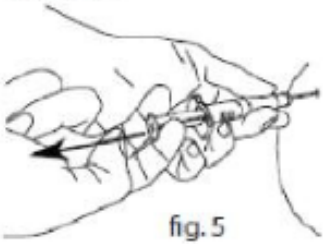 <br>fig. 5 | S'il n'apparaît pas de sang, injecter très lentement la suspension.<br> 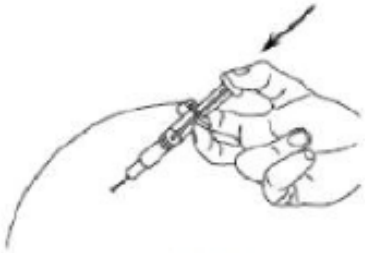 <br>fig.6 |

# Merci de votre attention !

Toute ressemblance avec des situations réelles n’est  pas du tout fortuite!