CAS CLINIQUES

Dr Benoit BRUNSCHWEILER
Dr Cédric JOSEPH
Dr Florence ROUSSEAU
CRIOA - CHU Amiens-Picardie

g4 CRIOAC
Centre de Référence des Infections Ostéo Articulaires Complexes

Recommandations

- !!

Clinical Orthopaedics and Related Research®
Wolters Kluwer
www.clinorthop.org
PUBLISHED SINCE 1953

Clin Orthop Relat Res. 2017 Jan; 475(1): 291.
Published online 2016 Oct 31. doi: 10.1007/s11999-016-5088-5

PMCID: PMC5174053
PMID: 27798789

Reply to the Letter to the Editor: New Definition for Periprosthetic Joint Infection: From the Workgroup of the Musculoskeletal Infection Society

Javad Parvizi, MD, FRCS

Author information ▶ Article notes ▶ Copyright and License information ▶ Disclaimer

- Réfléchir comme pour Infection sur Prothèse

Infection Prothèse	Infection sur Matériel
Luxation PTH	Stabilité montage
Descellement	Démontage plaque/vis
Difficultés fermeture PTG = Lambeau	Désunion sur os superficiel = lambeau
Sauver la prothèse si récent et stable	Garder le matériel jusqu'à consolidation
Arthrodèse	Arthrodèse
Amputation	Amputation

Douleurs, fièvre et sd inflammatoire 01-2017

- Mr T, 54 ans, douleurs cuisse
- 93 kgs, 1 m 87
- ATCD :
  - 1980 : ostéosynthèse par plaque, ablation, séquestrectomie, greffe, fixateur externe
- AINS de puis x années pour gonalgies
- CRP 130 mg/L
- Fièvre depuis 4 jours
- Cuisse normale

1er cas

g4 CRIOAC
Centre de Référence des Infections Ostéo Articulaires Complexes

1er cas

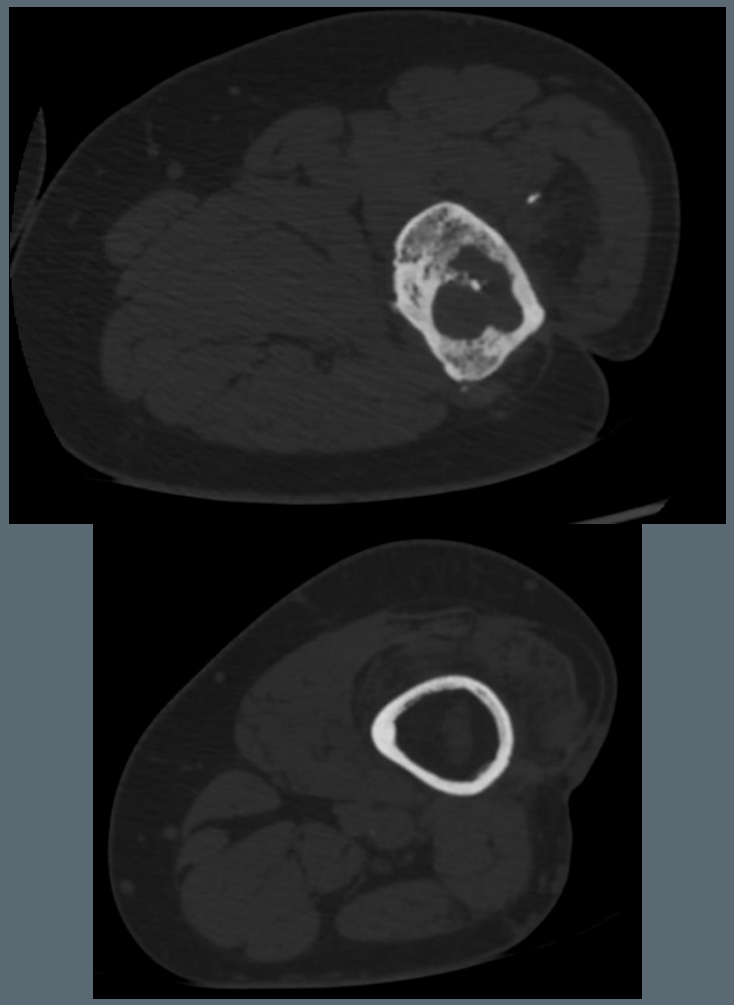

1er cas

Classement nosologique

- Ostéomyélite
- Os consolidé
- Cicatrice adhérente
- Vis cassée

1er cas

1er cas

Traitement

- Chirurgie :
  - Curetage
  - Ablation matériel
- SAMS : péni R reste S
- ATB :
  - oflocet 400 mg x 2 / j per os
  - rifadine 600 mg x 2 / j per os
  - 12 semaines

1er cas

Evolution

- Gonarthrose

1er cas

Prothèse après ostéite

Clin Orthop Relat Res. 1988 Nov;(236):135-40.

Old sepsis prior to total knee arthroplasty.

Jerry GJ Jr[1], Rand JA, Ilstrup D.

Author information

Abstract

A retrospective study of 65 cemented total knee arthroplasties in previously infected knees was performed. Two subgroups were identified: in Group I there was prior infection of both the bone and joint (20 patients) and in Group II there was only joint involvement (45 patients). Following primary total knee arthroplasty, deep infection occurred in three of 20 (15%) in Group I and in two of 45 (4%) in Group II, or five of 65 (7.7%) overall. Subsequent revision arthroplasty was required in 18. Of these 18 knees, three (17%) developed deep infection. Old sepsis, especially with associated osteomyelitis, results in a high rate of infection following total knee arthroplasty.

The Journal of Arthroplasty 29 (2014) 2271–2275

Contents lists available at ScienceDirect

The Journal of Arthroplasty

journal homepage: www.arthroplastyjournal.org

Primary Total Knee Arthroplasty in Infection Sequelae About the Native Knee

Jai-Gon Seo, MD [a], Young-Wan Moon, MD [a], Sang-Hoon Park, MD [b], Kye-Young Han, MD [c], Sang-Min Kim, MD [d]

[a] Department of Orthopaedic Surgery, Samsung Medical Center, Sungkyunkwan University School of Medicine, Seoul, Korea
[b] Department of Orthopaedic Surgery, National Health Insurance Service Ilsan Hospital, Ilsan, Korea
[c] Department of Orthopaedic Surgery, Kangwon National University School of Medicine, Chuncheon, Korea
[d] Department of Orthopaedic Surgery, Samsung Changwon Hospital, Sungkyunkwan University School of Medicine, Changwon, Korea

- N=62
- 15% échecs
- Nbre de gestes chir précédent facteur de risque indépendant

1er cas

Mme G 08-2017

2ème cas

- Tabagisme actif
- Sd de Gougerot Sjögren
- Corticothérapie

- 3 interventions après fracture bimalléolaire

2ème cas

g4 CRIOAC
Centre de Référence des Infections Ostéo Articulaires Complexes

2ème cas

Classification nosologique

- Arthrite septique post traumatique
- Pas de matériel
- Etat cutané « inabordable »
- Equin irréductible
- MPP sous M5

- Dénutrition
- Ostéoporose majeure
- Corticothérapie

2ème cas

Prise en charge

- Arthrodèse / fixateur externe
- Exérèse tibial antérieur, exérèse tête M5
- Allongement Achille percutané

- ATB probabiliste large : vancomycine et cefepime

2ème cas

Germes

- SAMS et peptostreptococcus

ANTIBIOGRAMME

Méthode de diffusion en milieu gélosé

	Germe n° : 2 Peptostreptococcus spp
AMOXICILLINE	S
AMOXICILLINE + AC. CLAVULANIQUE	S
PIPERACILLINE	S
PIPERACILLINE + TAZOBACTAM	S
CEFOTAXIME	S
IMIPENEME	S
RIFAMPICINE	S
VANCOMYCINE	S
METRONIDAZOLE	S
ERYTHROMYCINE	S
CLINDAMYCINE	S
TIGECYCLINE	S

IE

fusion en milieu gélosé

	Germe n° : 1 Staphylococcus aureus
PENICILLINE	R
OXACILLINE	S
KANAMYCINE	S
TOBRAMYCINE	S
GENTAMICINE	S
ERYTHROMYCINE	S
CLINDAMYCINE	S
OFLOXACINE	S
TRIMETHOPRIME + SULFAMIDES	S
RIFAMPICINE	S
ACIDE FUSIDIQUE	S
TETRACYCLINE	S
TIGECYCLINE	S
LINEZOLIDE	S

Germe n° : 1 Staphylococcus aureus

g4 CRIOAC
Centre de Référence des Infections Ostéo Articulaires Complexes

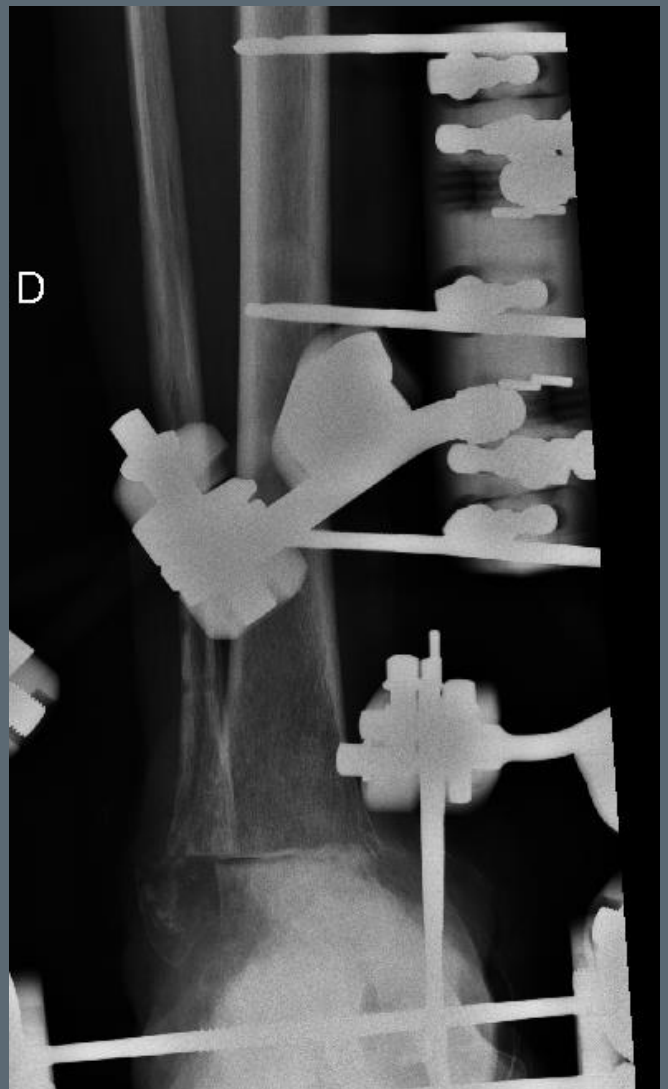

2ème cas

ATB thérapie

- kéforal 2 gr x 3 / j per os
- dalacine 600 mg x 3 / j per os

3 mois

Éviter rifampicine et quinolones

2ème cas

g4 CRIOAC
Centre de Référence des Infections Ostéo Articulaires Complexes

01/2019

2ème cas

g4 CRIOAC
Centre de Référence des Infections Ostéo Articulaires Complexes

2ème cas

Mr L mai 2015

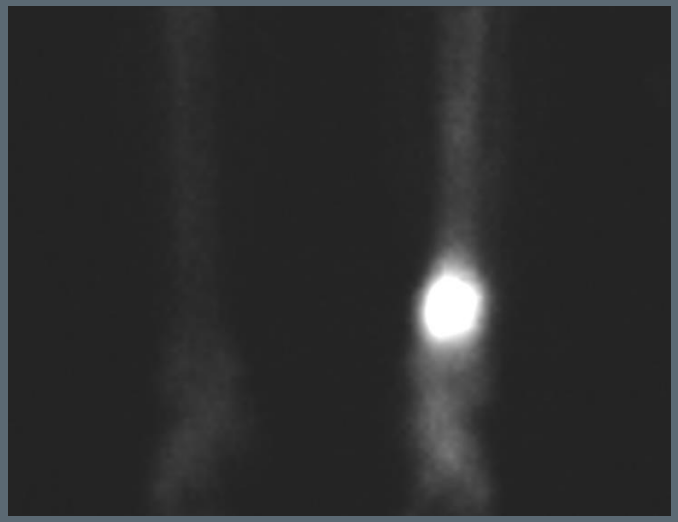

- 34 ans
- Tabagisme actif, obèse
- AVP 14/08/2014
- Plaque tibiale médiale
- Nécrose cutanée
- Ablation plaque et relais Fixateur externe 10/2014
- Ablation Fixateur externe 12/2014

3ème cas

g4 CRIOAC
Centre de Référence des Infections Ostéo Articulaires Complexes

3ème cas

Clinique

- Désaxation varus
- Peau interne « inabordable » ombiliquée

Classification nosologique

- Pseudarthrose hypertrophique du tibia
- Abord impossible ?
- Désaxation varus

3ème cas

1er temps : 02/06/2015

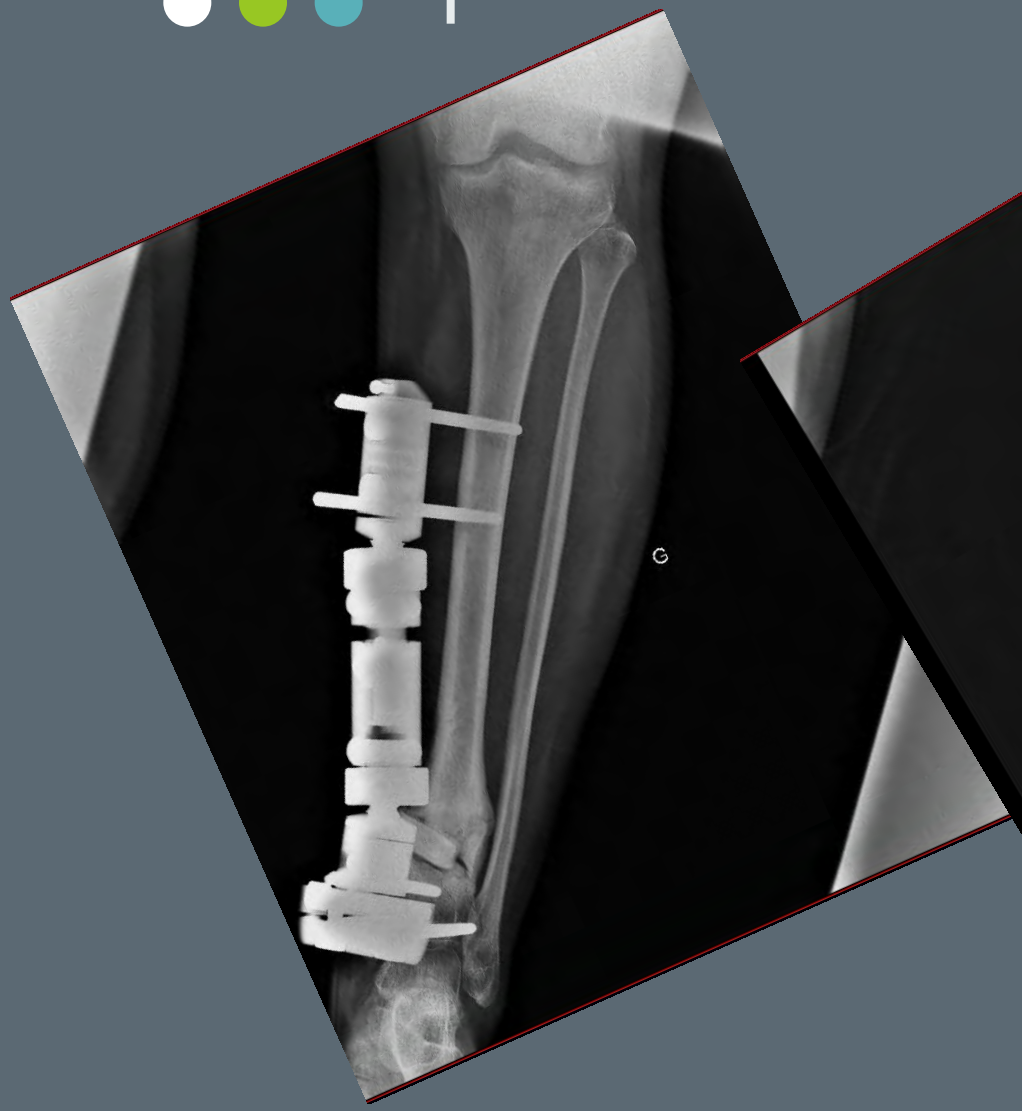

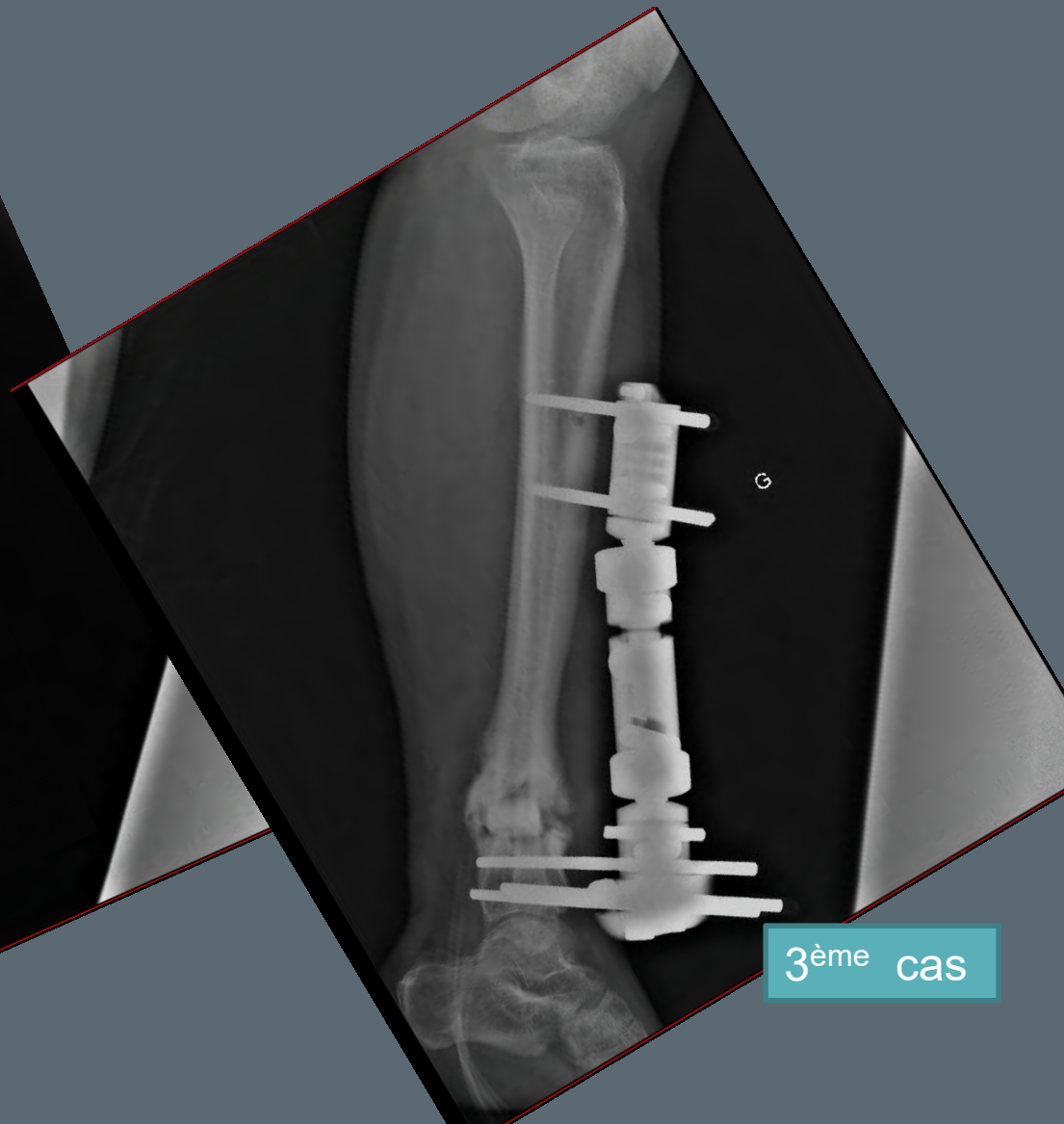

3ème cas

ATB

- Probabilistes
  - Vancomycine
  - Céfepime

- Arrêt car prélèvements négatifs

Arrêt du tabac

3ème cas

2è temps : 4/6/2015

- Lambeau SCIP
  - lambeau libre de l'aine basé sur l'artère circonflexe iliaque superficielle
  - Khosima 2004

- Changement du bloc cimenté

3ème cas

g4 CRIOAC
Centre de Référence des Infections Ostéo Articulaires Complexes

3ème cas

g4 CRIOAC
Centre de Référence des Infections Ostéo Articulaires Complexes

g4 CRIOAC
Centre de Référence des Infections Ostéo Articulaires Complexes

Annales de chirurgie plastique esthétique (2017) 62, 646–651

ELSEVIER

Disponible en ligne sur
ScienceDirect
www.sciencedirect.com

Elsevier Masson France
EM|consulte
www.em-consulte.com

ARTICLE ORIGINAL

Lambeau de SCIP : renouveau du site donneur inguinal ?

Superficial Circumflex Iliac Artery Perforator flap (SCIP flap): Revival of the inguinal donor site?

N. Sidhoum [a], S. Dast [a], S. Perez [a], N. Assaf [a], C. Herlin [b], R. Sinna [a,*]

RECONSTRUCTIVE

American Society of Plastic Surgeons.

The Efficacy of Perforator Flaps in the Treatment of Chronic Osteomyelitis

Joon Pio (Jp) Hong, M.D., Ph.D., M.M.M.
Terence L. H. Goh, M.D.
Dong Hoon Choi, M.D.
Jung Jae Kim, M.D., Ph.D.
Hyun Suk Suh, M.D., Ph.D.

Seoul, Republic of Korea

Background: Treatment of chronic osteomyelitis involves ag
ment followed by soft-tissue coverage. The dictum of muscle
superior has been challenged by successful reports of coverag
The objective of this article is to evaluate the efficacy of perforator flaps for reconstruction of chronic osteomyelitis defects.
Methods: A retrospective review of 120 patients with chronic osteomyelitis who underwent débridement and reconstruction using perforator flaps from April of 2000 to November of 2015 was conducted. Inclusion criteria were cases with chronic osteomyelitis for a minimum of 6 weeks and with a follow-up of at least

3è temps : 21/07/2015

- Greffe osseuse
- Prélèvements
  - SAMS
  - Ofloxacine
  - Rifampicine
  - 3 mois

- 02/12/15

3ème cas

Epilogue 08/2016

3ème cas

Fréquence

Orthopaedics & Traumatology: Surgery & Research (2012) 98, 684–689

Available online at
SciVerse ScienceDirect
www.sciencedirect.com

Elsevier Masson France
EM|consulte
www.em-consulte.com/en



ORIGINAL ARTICLE

Early surgical site infection in adult appendicular skeleton trauma surgery: A multicenter prospective series☆

P. Bonnevialle[a,*], F. Bonnomet[b], R. Philippe[c], F. Loubignac[d], B. Rubens-Duval[e], A. Talbi[f], C. Le Gall[a], P. Adam[b], SOFCOT[1]

Fréquence

Orthopaedics & Traumatology: Surgery & Research (2012) 98, 684–689

Available online at SciVerse ScienceDirect www.sciencedirect.com

Elsevier Masson France EM|consulte www.em-consulte.com/en

ORIGINAL ARTICLE

Early surgical site infection in adult appendicular skeleton trauma surgery: A multicenter prospective series☆

P. Bonnevialle[a,*], F. Bonnomet[b], R. Philippe[c], F. Loubignac[d], B. Rubens-Duval[e], A. Talbi[f], C. Le Gall[a], P. Adam[b], SOFCOT[1]

- Ostéosynthèses « près de la peau »
  - Taux d'incidents cicatriciels (IC) : 11%
  - Taux d'infections du site opératoire (ISO) : 2,7%
  - IC => ISO : 22,4%
- Ostéosynthèses en site profond
  - Taux d'IC : 4,8%
  - Taux d'ISO : 0,8%
  - IC => ISO : 11%

Cheville

The Journal of Bone & Joint Surgery. 95(4):348–353, FEB 2013
DOI: 10.2106/JBJS.K.01672, PMID: 23426769
Issn Print: 0021-9355
Publication Date: 2013/02/20

Share

Risk Factors for Deep Surgical Site Infection Following Operative Treatment of Ankle Fractures

Mikko T. Ovaska; Tatu J. Mäkinen; Rami Madanat; Kaisa Huotari; Tero Vahlberg; Eero Hirvensalo; Jan Lindahl

- 6.8%
- Alcool, Diabète, état cutané préop
- Durée opératoire >90’ : OR 2.5
- Tabac : OR 3.7

Chute d'étage

- Fracture fermée ¼ inf de jambe
- Ostéosynthèse par clou et par plaque

4ème cas

g4 CRIOAC
Centre de Référence des Infections Ostéo Articulaires Complexes

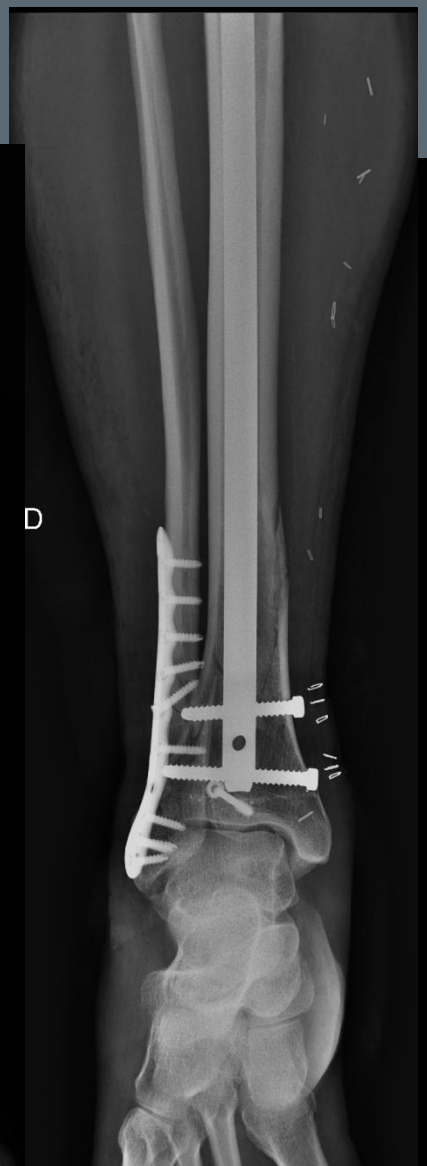

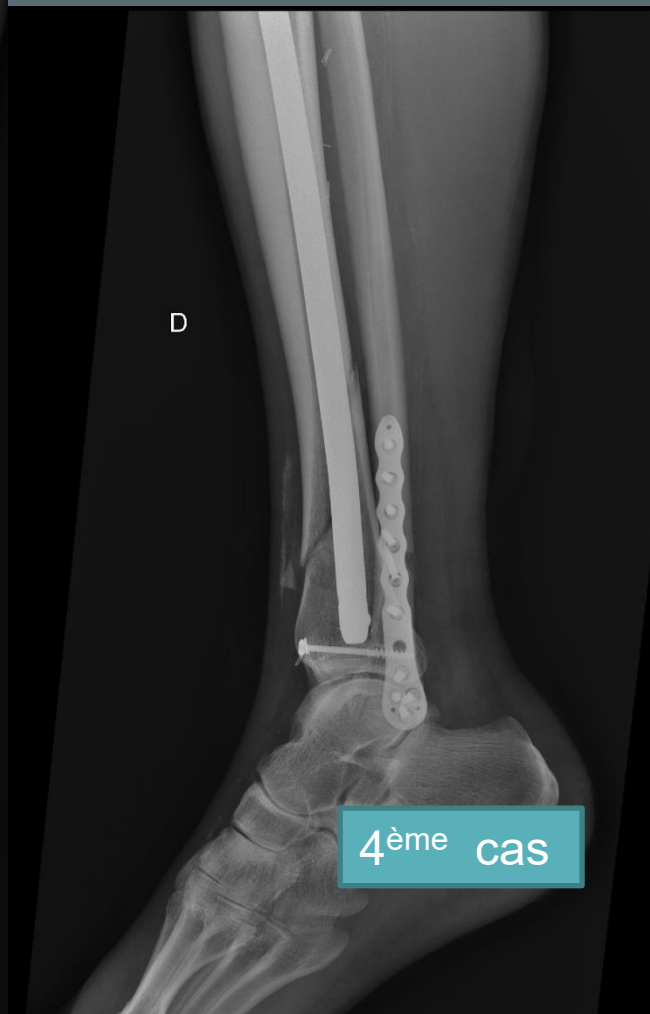

4ème cas

M1

- Ecoulement
- Berges inflammatoires
- Tabac
- Diabète

Classification nosologique

- Défaut de cicatrisation
- ISO probable
- Matériel stable
- Fracture non consolidée

4ème cas

- Couverture par lambeau sural
- Antibiothérapie probabiliste

4ème cas

g4 CRIOAC
Centre de Référence des Infections Ostéo Articulaires Complexes

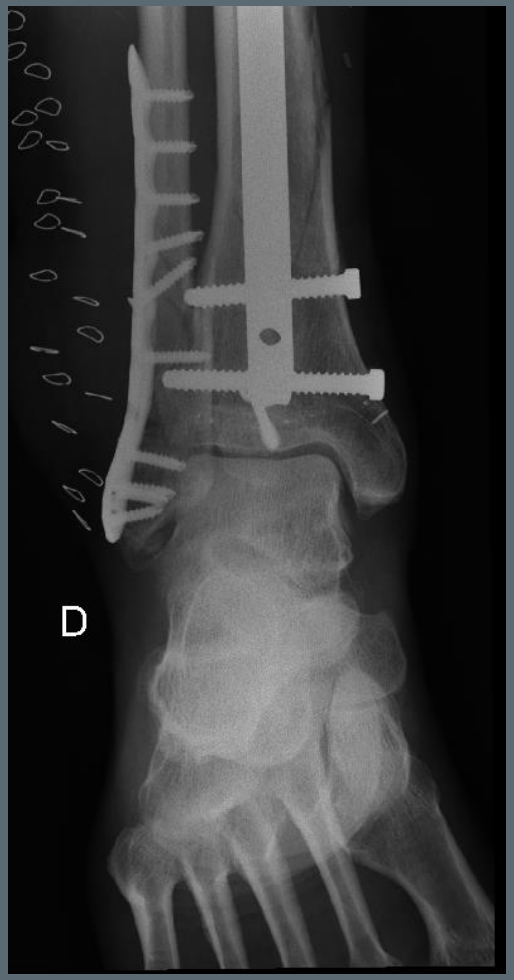

4ème cas

g4 CRIOAC
Centre de Référence des Infections Ostéo Articulaires Complexes

4ème cas