Radiographie standard du pied diabetique

BRUNO SINGER

CH BEUVRY

Neuroarthropathie de Charcot ?

Sepsis ?

Charcot

- Evolution rapide
- Indolence relative
- Dominance modifications osseuses(impaction,densification)
- Tumefaction des tissus mous (atteinte capsuloligamentaire =subluxation)
- Evolution rapidement favorable apres mis en decharge

localisation

(Sanders):

- IP et MTP: 18%
- Lisfranc: 50%
- Chopart: 20%
- Cheville: 10%
- Calcaneum posterieur: 2%

Zoom: 75%
G
ANKLE
Zoom: 44%
G

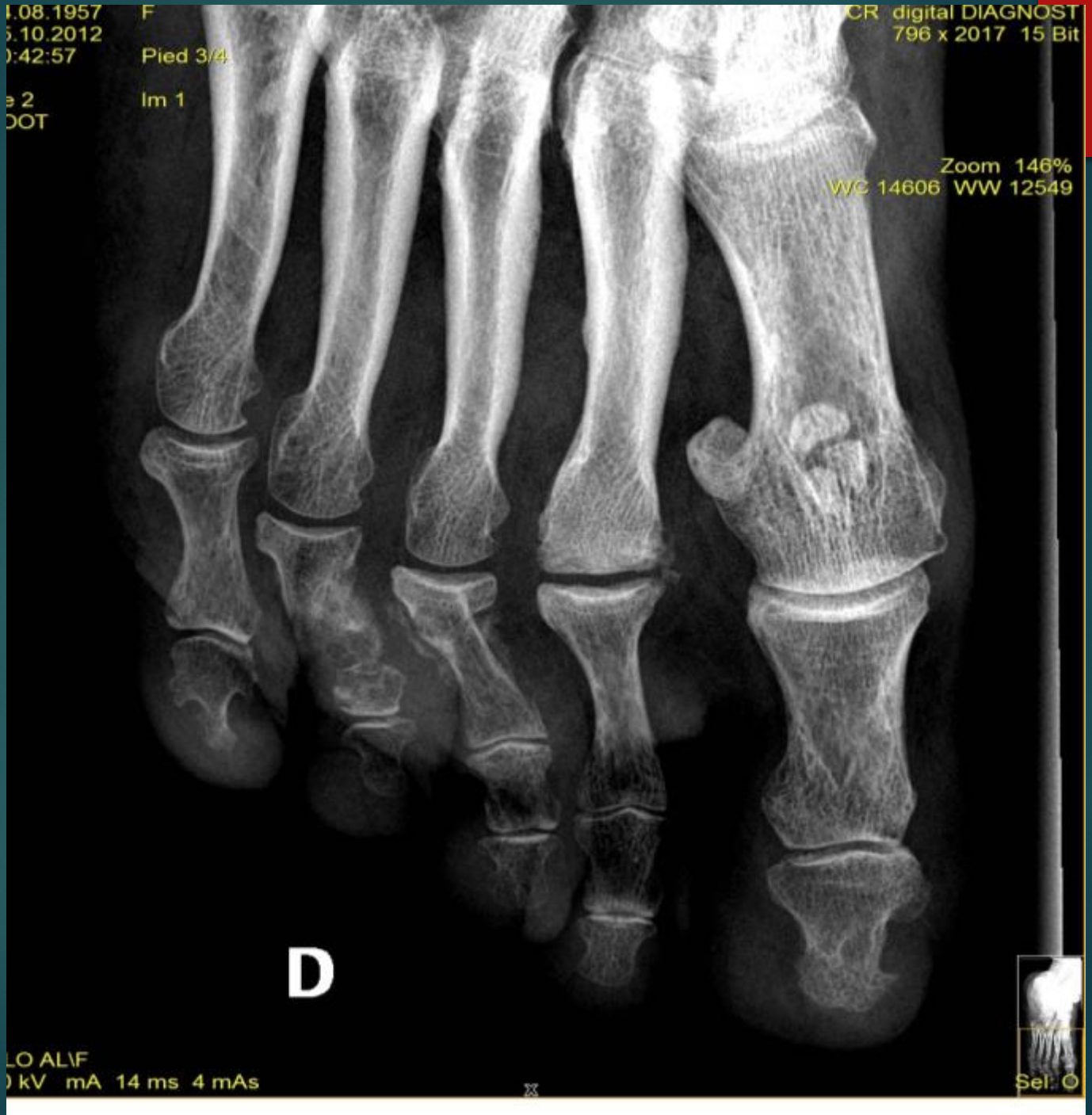
.08.1957
.10.2012
:42:57
F
Pied 3/4
e 2
OOT
Im 1
CR digital DIAGNOST
796 x 2017 15 Bit
Zoom 146%
WC 14606 WW 12549
D
LO AL\F
kV mA 14 ms 4 mAs
Sel: 0

F
Pied ap
Im 1
CR digital DIAGNOS
953 x 2008 15 E
Zoom 145%
WC 14147 WW 2772
14 ms 4 mAs
Sel

.11.2013
:54:01
Pied ap
e 1
DOT
Im 1
1175 x 2361 15 Bit
Zoom 213%
WC 14442 WW 28884
P R\P
kV mA 14 ms 4 mAs
Sel: 0

Se 1
FOOT
Im 1
Zoom 6
WC 14115 WW 28
D

Eichenholz Stade 1

- Inflamation aigue
- Impaction,fragmentation,subluxation
- Pas d'abces,

pas d'erosion marginale

Coalescence Stade 2

- Processus de reparation avec resorption osseuse et formation de cal

- (diminution de l'oedeme clinique)

Consolidation Stade 3

- Consolidation+deformation
- Pied froid avec deformations angulaires et hyper appuis

Cuboide luxé en plantaire
ulcere repond favorablement à la decharge et suppression hyper appui

Sepsis

- Contamination par contiguité d'une lesion cutanée:
- Localisation:

- Extremité plantaire des orteils et versant plantaire des MTP de 1 2 et 3eme rayon
- Face dorsale IPP(orteil en marteau)
- Versant interne 1ere MTP et versant lat 5emeMTP
- Versant postero lateral du talon (decubitus)

- Osteolyse marginale, tardive par rapport au debut de la maladie: suivi radio necessaire
- Foyer de resoption osseuse excentrique, pas de chondrolyse articulaire
- Collections (air)à distance ,

WC
RLO AL\F
50 kV mA 14 ms 4 mAs

En pratique:

pas si simple….

Osteolyse distale

Charcot:

saucerisation osseuse

Septique:

destruction chronique à bas bruit,pas de fracture

Rarefaction osseuse intense
« dystrophie » reflexe

- Neuro arthropathie peut se compliquer d’une atteinte septique
- …suite à un vice d’appui .

Se 2
FOOT
Im 1
WC 1

Im 1
Zoom
WC 12654 WW

WC
D

Se 1
FOOT
Im 1

1.2013
8:35
Pied 3/4
Im 1
1254 x 2320 15 Bit
Zoom 98%
WC 13777 WW 27554

D

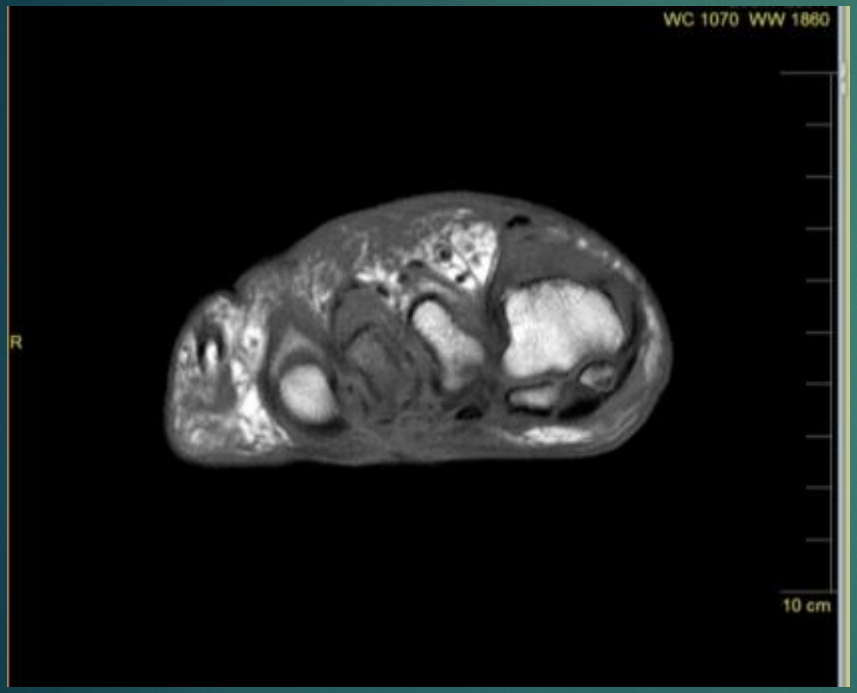
WC 1070 WW 1860
R
10 cm

Réunion de Concertation Pluridis
en OSTEO-ARTICULAIR
Secteur Sanitaire de Béthu

Réunion du :

ossier déjà présenté ☐ Non ☐ Oui
☐ Dossier à valider
☐ Dossier à discuter

Nom des médecins :
Nom du médecin ayant présenté le dossier :

PATIENT

Nom :
Prénom :
Date de naissance :
Adresse :

MEDECIN TRAITANT

Nom :
Adresse et Tél :

ANTECEDENTS PRINCIPAUX

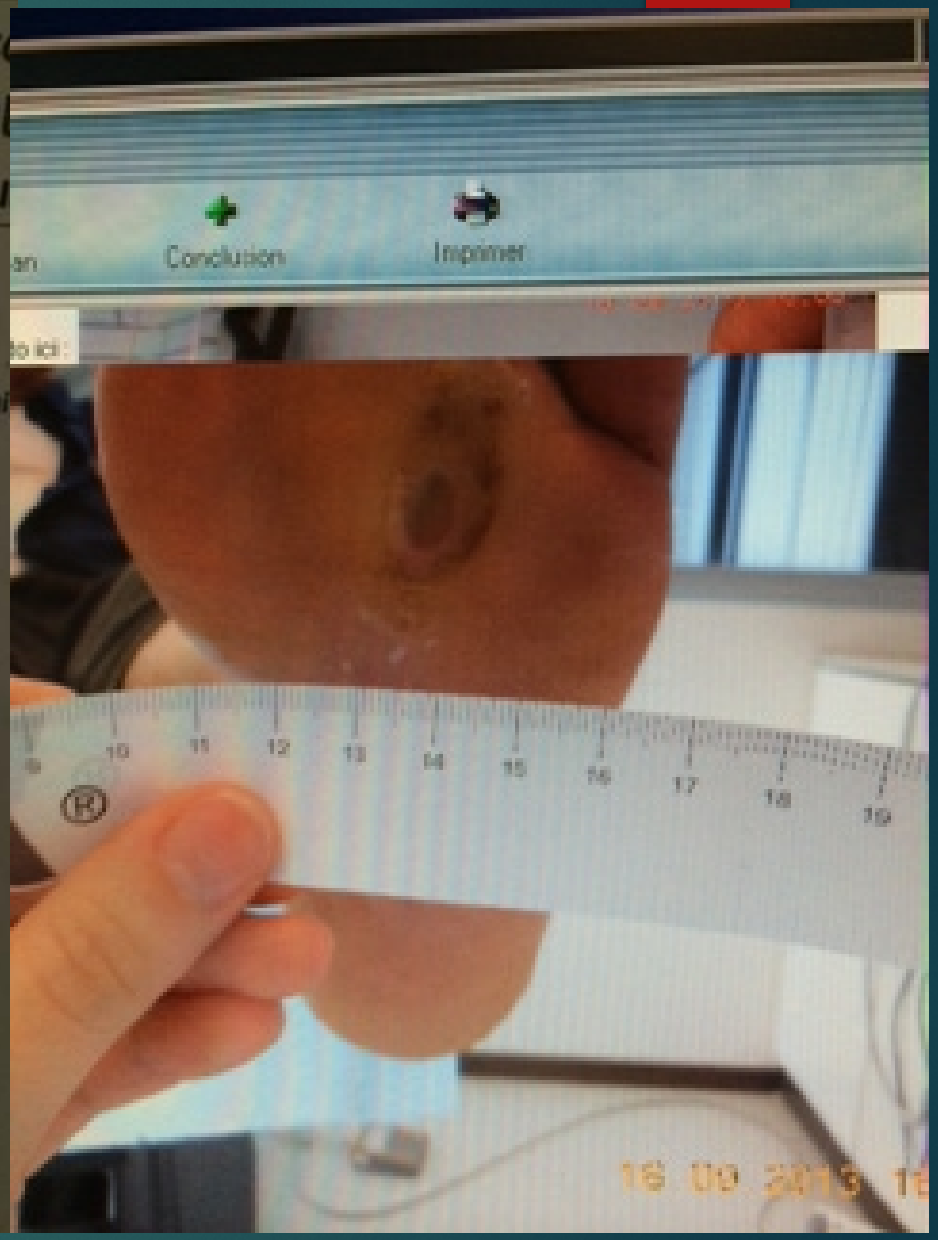

Réunion de Concertation Pluridisciplinaire
en OSTEO-ARTICULAIRE
Secteur Sanitaire de Béthune

Réunion du :

Dossier déjà présenté ☐ Non ☐ Oui, à quelle date : _____
☐ Dossier à valider
☐ Dossier à discuter

Nom des médecins :
Nom du médecin ayant présenté le dossier :

PATIENT

Nom :
Prénom :
Date de naissance :
Adresse :

MEDECIN TRAITANT

Nom :
Adresse et Tél :

ANTECEDENTS PRINCIPAUX

HISTOIRE DE LA MALADIE
Résumé :

HYPOTHESE DIAGNOSTIQUE

DESCRIPTION DE LA PROPOSITION THERAPEUTIQUE

CONCLUSION